

Neurofibromatosis bilateral acústica en paciente gestante

Yuseppi Ferrer, Diego Muñoz Cabas, Naily Moreau, Armando Hernández Pernía, Olmedo Ferrer, María Oliva y Omaira Noguera

Facultad de Medicina, Universidad del Zulia. Maracaibo, Venezuela.

diego_smc77@hotmail.com

Resumen

La neurofibromatosis bilateral acústica o neurofibromatosis tipo 2 (NF2), es una alteración genética presente en el cromosoma 22, se manifiesta por neurinomas acústicos bilaterales (Schwannomas), meningiomas, astrocitomas y ependimomas espinales. La combinación de embarazo y NF ha sido reportada entre 1/2.500 a 1/18.500 gestantes, por lo que su asociación es rara. Este caso, presenta una paciente de 26 años de edad, primigesta, embarazo único de 27 semanas, quien inició 2 meses previo a su ingreso: pérdida de la audición bilateral, con acentuación en el lado derecho, progresiva, así como trastorno del equilibrio con tendencia a caer hacia ambos lados. Acude a la emergencia presentando al examen físico: hipoacusia bilateral con acentuación derecha, prueba de Rinne positiva con deterioro tanto de la conducción aérea como la ósea, prueba de Weber sin lateralización, a las pruebas cerebelosas: ataxia bilateral, ausencia de reflejo corneal derecho y leve respuesta en el izquierdo, hipoestesia en ambos lados de la cara, parálisis facial periférica bilateral, con mayor evidencia derecha. Ingresa con diagnóstico clínico de Neurofibromatosis tipo II. Se realiza Tomografía Axial Computadorizada con contraste, donde se observan imágenes hiperdensas en ambos ángulos pontocerebelosos de mayor tamaño el del lado derecho con aérea de $3,6 \times 3,2$ cm y la izquierda de $2,0 \times 2,2$ cm. En conclusión, se confirma que la presencia de tumor en ángulo pontocerebeloso bilateral corresponde con neurinoma bilateral del acústico. La asociación clínica de la neurofibromatosis y el embarazo fueron evidenciadas en este caso, a pesar de que la presencia de ambas entidades es infrecuente.

Palabras clave: paciente gestante, neurofibromatosis, neurinoma del acústico.

Bilateral Acoustic Neurofibromatosis in Pregnant Women

Abstract

Acoustic bilateral neurofibromatosis or Type 2 neurofibromatosis (NF2), is a genetic alteration present in chromosome 22, stated for bilateral acoustic neurinomas (schwannomas), meningiomas, astrocytomas and spinal ependymomas. The combination of pregnancy and NF has been reported in 1/2,500 to 1/18,500 pregnant females, which is why this association is rare. This case presents a 26-year-old female patient, primigravida, with a 27-week single pregnancy whose symptoms initiated 2 months prior to her admittance: progressive partial bilateral hearing loss accentuated on the right side, as well as a balance disorder with a tendency to fall toward both sides. She attended the emergency service presenting at the physical examination: bilateral partial hearing loss accentuated on the right side, positive Rinne test with both air and bone conduction deterioration, non-lateralized Webber's test. Cerebellum function tests show bilateral ataxia as well as absent right corneal reflex with mild response on the left side. Hypoesthesia on both face sides, peripheral facial paralysis accentuated on the right side. She was admitted with the clinical diagnosis of NF2. A contrasted computerized axial tomography was performed, showing hyperdense images on both pontocerebellar angles; the largest one on the right angle with a size of 3.6×3.2 cm and the left with 2.0×2.2 cm. In conclusion, the presence of tumors on both pontocerebellar angles is confirmed, corresponding to bilateral neurinoma of the acoustic nerve. Clinical association of NF2 with pregnancy were evidenced in this case, although the presence of both entities is infrequent.

Keywords: pregnant patient, neurofibromatosis, acoustic neurinoma.

Introducción

La Neurofibromatosis es una enfermedad genética descrita por primera vez por Tilesius en el año 1793, a la que llamó "molluscum fibrosum" al hacer referencia al predominio de tumores cutáneos; posteriormente en el año 1882, Von Recklinghausen publicó la primera descripción organizada de la enfermedad [1], mientras que Brickner en 1906 la identificó con el nombre de Fibroma Molluscum Gravidarum, debido a la exacerbación de las lesiones cutáneas en el embarazo y su regresión posterior en el postparto [2].

Estos pacientes presentan manifestaciones múltiples y sistémicas, principalmente en piel, ojo y sistemas esquelético, nervioso y endocrino; se observan con frecuencia tumores tanto del sistema nervioso central como del sistema nervioso periférico [1]. La patología muestra un patrón de heredabilidad autosómica dominante, aun cuando el 50% de los casos corresponde a nuevas mutaciones sin historia familiar comprobada [2].

En relación a su forma de presentación, se han descrito dos variantes, la Neurofibromatosis tipo 1 (NF1) y Neurofibromatosis tipo 2 o neurofibromatosis bilateral acústica (NF2). La primera, debido a alteración genética en el cromosoma 17, cursa con manchas hiperpigmentadas de color *café con leche*, neurofibromas cutáneos, pecas inguinales y/o axilares, nódulos de Lisch (hamartomas del iris) y lesiones óseas [2]. La segunda, producto de una alteración genética en el cromosoma 22, conocida también como neurofibromatosis central, debido a la alta incidencia de tumores intracraneales, especialmente schwannomas o neurinomas del acústico, tumores de nervios craneales, espinales, cutáneos, meningiomas múltiples y otros tumores del sistema nervioso central como ependimomas y astrocitomas [3-4].

En el mismo orden de ideas, la neurofibromatosis tipo 2 es la variante menos frecuente, incluso dentro del grupo de las neurofibromatosis aparece sólo en 10%, el 90% restante corresponde a la neurofibromatosis tipo 1 o enfermedad de Von Recklinghausen [21]. Ahora bien, en cuan-

to a su relación con el embarazo, no existe evidencia definitiva que los neurinomas del acústicos crezcan durante la gestación, sin embargo, se hallan posibles vínculos entre el crecimiento de los neurofibromas y los niveles circulantes de las hormonas sexuales, hecho comprobado al observarse su aparición en la pubertad, donde son bien conocidos los cambios fisiológicos que ocurren debido a la superproducción hormonal [5].

A pesar de lo planteado, la NF2 constituye una entidad clínica raramente asociada al embarazo, no se ha precisado con exactitud su frecuencia en este periodo, pero si está clara su baja proporción en comparación con la neurofibromatosis Tipo 1, de la cual se han reportado tasas que oscilan entre 1/2.500, 1/4.000 y 1/18.500 partos según las series revisadas [11, 12].

El objetivo de esta investigación es presentar un caso clínico de Neurofibromatosis Acústica Bilateral en paciente gestante y realizar un análisis de contenido sobre las teorías disponibles en la literatura médica actual.

Presentación del caso

Se presenta paciente femenino de 26 años de edad, primigesta, embarazo único de 27 semanas según fecha de úl-

tima regla, quien inició dos meses previo a su ingreso las siguientes manifestaciones: pérdida progresiva de la audición bilateral con acentuación en el lado derecho, trastorno del equilibrio con tendencia a caer a derecha e izquierda; acude a la emergencia presentando al examen físico: hipoacusia bilateral con acentuación derecha, prueba de Rinne positiva con deterioro en la conducción aérea y ósea, prueba de Webber sin lateralización. Durante las pruebas cerebelosas se encuentra ataxia bilateral, ausencia de reflejo corneal derecho y leve respuesta en el izquierdo, hipoestesia en ambos lados de la cara y parálisis facial periférica bilateral con predominio derecho.

Ingresa con diagnóstico clínico de Neurofibromatosis Acústica Bilateral, se realiza tomografía axial computarizada (TAC) con contraste, donde se observan imágenes hiperdensas en ambos ángulos pontocerebelosos, de mayor tamaño en lado derecho con aérea de $3,6 \times 3,2$ cm y en el izquierdo $2,0 \times 2,2$ cm. De igual manera, se indica realizar resonancia magnética nuclear (RM) Cerebral con gadolinio, la cual demuestra la presencia de lesiones ocupantes de espacio en ángulos pontocerebelosos compatible con el diagnóstico de neurinoma del acústico.

La paciente fue llevada a cirugía tres meses después, donde se realizó un abordaje por vía translaberíntica, lle-

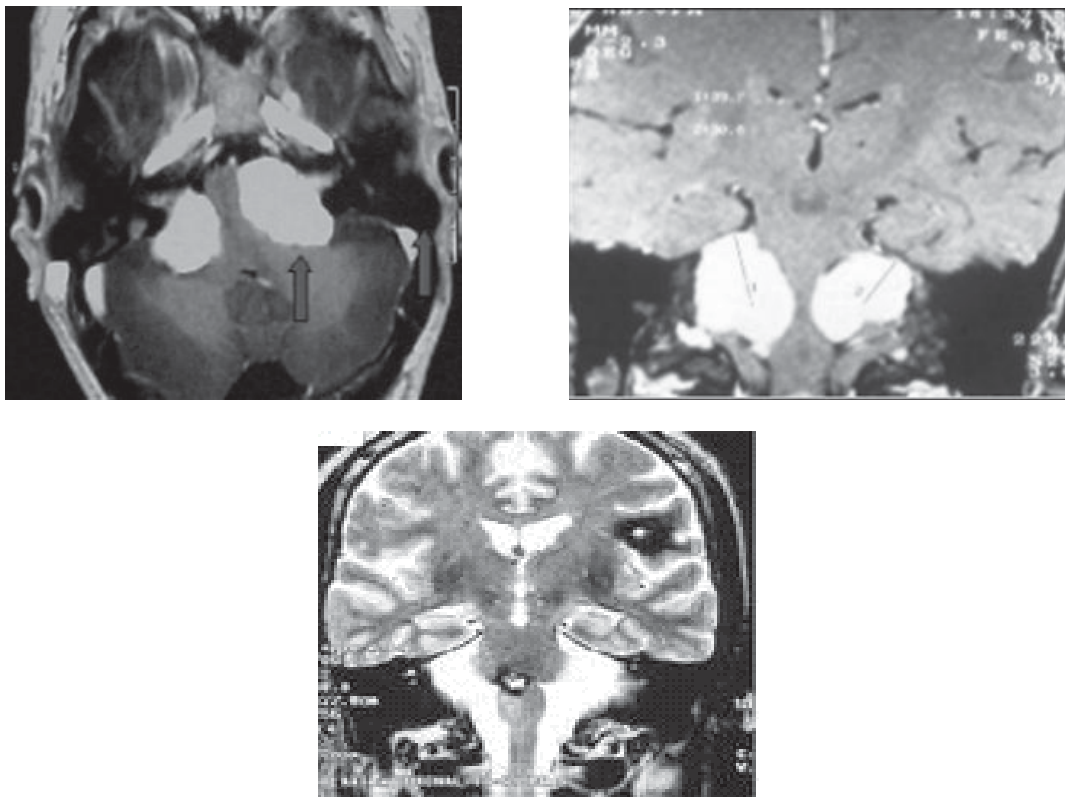


Figura 1. Imágenes de Resonancia Magnética Nuclear Cerebral con Gadolinio, donde se evidencian imágenes hiperintensas en T1-T2 y Flair, compatibles con lesiones ocupantes de espacio en ambos ángulos pontocerebelosos, confirmando el diagnóstico de neurofibromatosis bilateral acústica.

gando al fondo del conducto auditivo al atravesar el laberinto con irremediable pérdida de la audición, sin otra complicación. Se tomó muestra para ser enviada a estudio histopatológico con lo cual se confirmó el diagnóstico de neurinoma del acústico.

Así mismo, permaneció en la unidad de cuidados intensivos durante 48 horas y pasadas las primeras 72 se procede a iniciar la deambulaci3n; en d3as posteriores, present3 inestabilidad para la marcha, sin embargo, el v3rtigo posicional fue disminuyendo de forma progresiva hasta desaparecer en pocos d3as, al igual que los acufenos. Finalmente, egres3 la paciente con controles cl3nicos progresivos. Y actualmente realizando actividades de la vida diaria de manera normal.

Discusi3n

El neurinoma del acústico, tambi3n conocido como schwannoma es un tumor originado a partir de las c3lulas de Schwann, se presenta primordialmente en los nervios craneales VIII, V y VII, [5, 6]; en el 95% de los casos crece de forma unilateral, el 5% restante son tumores bilaterales presentes en pacientes con neurofibromatosis tipo 2 y suelen ser de car3cter hereditario y asociarse a otros tipos de tumores intracraneales, tal como ocurre en el caso presentado [7-8].

Desde el punto de vista gen3tico, se presenta el gen de la NF2 como codificante de la prote3na merlina o schwannomina en el tejido nervioso, destacando su funci3n como supresor de tumores y participante en el crecimiento, multiplicaci3n y procesos de comunicaci3n intercelular. Por tanto, se involucra en la patog3nesis de NF2 la alteraci3n del mencionado gen, lo cual promueve la multiplicaci3n excesiva de las c3lulas de schwann, generando de esta forma el schwannoma caracter3stico de la patolog3a en estudio [9].

Tal es el caso del estudio reportado por Kuo *et al.* (2010), donde se practicaron pruebas electrofisiol3gicas, histopatol3gicas y gen3ticas a una familia con varios miembros cuyo diagn3stico correspond3a a neurofibromatosis tipo 2 m3s neuropat3a perif3rica; se encontr3 que cinco miembros asintom3ticos ten3an una mutaci3n comprobada en el gen de la prote3na merlina [24].

En cuanto a las tasas de crecimiento de los neurinomas vestibulares en NF2 son muy variables, por lo general es lento y asintom3tico, tendiendo a ser m3s r3pido en personas j3venes y de menor velocidad en adultos mayores. En este sentido, la afectaci3n del VIII nervio craneal suele iniciarse con p3rdida de la discriminaci3n del habla, al tiempo que est3 desproporcionado el umbral auditivo, final-

mente evoluciona hasta la hipoacusia neurosensorial franca. El acufeno, es la segunda manifestaci3n m3s frecuente, precediendo en ocasiones a la hipoacusia; los s3ntomas vestibulares incluyen una sensaci3n de inestabilidad, alteraciones vagas del equilibrio y mareos transitorios y en raras ocasiones se presenta un s3ndrome vertiginoso franco [9-10].

La proliferaci3n tumoral que se produce es marginal al nervio, el cual es comprimido pero no lesionado, sin embargo, cuando no se realiza un diagn3stico oportuno el tumor incrementa su tama3o abarcando la zona interna (3ngulo pontocerebeloso), hasta ponerse en contacto con el tronco cerebral al cual comprime, generando una situaci3n que pone en peligro la vida del paciente [7]. En nuestro caso, se confirma que la presencia del tumor en 3ngulo pontocerebeloso bilateral corresponde a neurinoma del acústico bilateral. La p3rdida de la audici3n por esta patolog3a es reportada por todos los pacientes, aunque se puede encontrar una mejor3a de la funci3n auditiva en el postoperatorio, el resultado de 3sta tiende a ser peor en comparaci3n con el preoperatorio [14].

En relaci3n a su asociaci3n cl3nica con el embarazo, es sumamente infrecuente tal como lo rese3a la literatura, sin embargo, algunos tumores cerebrales tienden a presentarse m3s a menudo de lo que pudiese esperarse durante el embarazo. La aparici3n de neurofibromas durante el embarazo y la adolescencia ha sugerido la influencia hormonal en el desarrollo de estos tumores, es por ello, que se plantea que el embarazo estimula el crecimiento de los neurinomas acústicos [5].

Al respecto, investigaciones recientes niegan estas afirmaciones, al no encontrar receptores de estr3genos y progesterona en los neurinomas del VIII par craneal (17-18). Sugo (2007) afirma, que s3lo se ha hallado tales receptores en un caso de schwannoma orbital con hemorragia intratumoral, lo cual ocasion3 el crecimiento acelerado del neurinoma en una paciente embarazada [16].

En atenci3n al diagn3stico, la evaluaci3n cl3nica es fundamental al igual que la imagenol3gica, por tanto, la tomograf3a axial computarizada y la resonancia magn3tica nuclear hacen posible un monitoreo del tama3o del tumor as3 como un diagn3stico exacto y preciso. Lo planteado, corresponde con el caso presentado, donde se asumi3 la RMN con gadolinio como el m3todo radiol3gico de elecci3n en este tipo de tumores, ya que muestra ventajas sustanciales sobre la TAC de cerebro, al detectar tumores de hasta 1 mm de di3metro [13]. Esta propiedad se atribuye al gadolinio, por ser un medio de contraste paramagn3tico el cual proporciona un marcado contraste de los neurinomas del acústico [4, 5], en comparaci3n con la TAC que no de-

tecta neurinomas del acústico menores de 5 mm de extensión en el ángulo ponto-cerebeloso, estos tumores representan más del 25% de los casos.

En tal sentido, Whittle (2004) propone los criterios para el diagnóstico de NF2: 1. Schwannomas vestibulares bilaterales; 2. Historia familiar de schwannomas vestibulares bilaterales y el paciente con: a. Schwannoma vestibular bilateral ó, b. Dos de los siguientes: meningioma, schwannoma, glioma, neurofibroma, opacidad subcapsular del lente posterior o calcificación cerebral; ó, 3. Dos de los siguientes: Schwannoma vestibular unilateral, múltiples meningiomas, glioma, neurofibroma, opacidad subcapsular de lente posterior o calcificación cerebral [22]. En el caso presentado, la paciente cumple a cabalidad con el criterio número uno para ubicarla en tal diagnóstico.

De igual manera, ante un paciente con sospecha clínica de esta patología, deben solicitarse pruebas para orientar aun más el diagnóstico; por ejemplo, estudio funcional del VIII par craneal mediante la audiometría tonal, potenciales evocados auditivos de tronco cerebral y videonistagmografía [7]. En efecto, se requiere un alto grado de sospecha clínica, así como la disposición de las pruebas mencionadas para efectuar el diagnóstico en un grupo importante de pacientes, quienes presentan pocas alteraciones clínicas y funcionales de VIII par craneal, en estos casos, es conveniente el énfasis en el diagnóstico temprano, es decir, el obstetra debe sospechar esta entidad ante cualquier paciente embarazada que presente signos de alteración neurológica del VIII par [19].

En la práctica médica, resulta imprescindible el manejo de la correlación anatomoclínica de la lesión, por tanto, si se toma como punto de referencia el crecimiento lógico del tumor, se sabrá que es hacia el ángulo pontocerebeloso, por ser la zona de menor resistencia; entonces, si crece hacia adentro involucra el tronco cerebral; si es hacia delante, afecta al trigémino y raramente al VI par craneal; por el contrario, si crece hacia atrás y hacia abajo afectará los pares IX, X y XI, floculus y los plexos coroideos del IV ventrículo [23].

El compromiso clínico dependerá en parte, si se trata de nervios motores, sensitivos o mixtos, en este sentido, los nervios motores tienen mayor resistencia al estiramiento que los sensitivos, así grandes tumores pueden producir afectación de la sensibilidad sin afectación motora [20].

En el caso de la disfunción trigeminal, se expresa inicialmente por la disminución del reflejo corneal ipsilateral, si progresa aparecen hipoestesis mesofaciales, maxilar, oftálmica y mandibular y en estadios avanzados atrofas musculares. Cuando se trata de tumores de gran tamaño, pueden presentarse síntomas compatibles con hiper-

tensión endocraneal, típicamente bajo la forma de cefaleas, náuseas, vómitos, diplopía, así como la disfunción del nervio facial será signo de probable tumor avanzado. La afectación de pares craneales bajos, disartria, disfagia, aspiraciones o disfonía debe hacernos sospechar schwannoma coexistente en el agujero rasgado posterior [20].

En conclusión, la neurofibromatosis acústica bilateral constituye una patología en rara asociación con el embarazo, por lo general no evoluciona con resultados perinatales adversos, sin embargo, su sintomatología puede agravarse en el curso de la gestación, exhibiendo un crecimiento exagerado de los neurinomas existentes, o bien debutar con la sintomatología característica, tal como ocurrió en el presente caso. Basados en los datos mostrados, se plantea el uso de imágenes en el estudio de toda hipoacusia sensorio-neural bilateral idiopática o asimétrica y privilegiamos el uso de la RNM con contraste, esta conducta, además permitirá el diagnóstico precoz del neurinoma del acústico y disminución de la morbimortalidad que podría derivar de sus secuelas clínicas y terapéuticas.

Referencias

- [1] FARES, Y.; HADDAD, G.; KANJ, A., FARHART, O. (2008). Neurofibromatosis Tipo 1 y 2 Características Clínicas y Manejo. **Revista Médica de Costa Rica y Centroamérica**; LXV (583):131-137.
- [2] RIVERA, R.; CABA, F., DELGADO, J.; LARRAÍN, A. (2004). Neurofibromatosis Tipo I diagnosticada en el embarazo. **Revista Chilena Obstetricia Ginecología**; 69(5):376-80.
- [3] PASCUAL-CASTROVIEJO, I.; TABOADA, J.; AGUILAR-REBOLLEDO, F. (2005). Aportación de la genética molecular y de la resonancia magnética al conocimiento de los trastornos neuroectodérmicos. **Plast & Rest Neurol**; 4 (1-2): 87-97.
- [4] PASCUAL-CASTROVIEJO, I., PASCUAL-PASCUAL, S., VIAÑO, J. (2009). Neurofibromatosis tipo 2 (NF2). Estudio de 7 pacientes. **Neurología**; 24(7):457-461.
- [5] URDANETA, J.; BAABEL, N.; CONTRERAS, A. (2009). Neurinoma del Acústico Diagnosticado Durante el Embarazo. Reporte de un Caso. **Revista Chilena Obstetricia Ginecología**; 74(3): 194-200.
- [6] AGUIRRE, D.; MARTÍNEZ, J.; AGUILAR, E.; CHÁVEZ, L.; OLVERA, J. (2006). Tumores de vaina de nervio periférico intracraneales e intrarraquídeos. Informe de 20 casos de autopsia. **Revista Neurológica**; 43(4):197-200.
- [7] CONTRERAS, N.; CARBAJAL, P.; ALESSIO, L. (2005). Neurinoma del acústico. Aspectos clínicos. **Médica Sur**; Vol. 12, núm. 1, Enero-Marzo.
- [8] PASCUAL, M.; SERRANO, M.; BESTUÉ, M.; PÉREZ, I. (2002). Estudio epidemiológico de neurinomas del acústico en Aragón y La Rioja. **Revista Neurológica**; 34 (9):896-7.

- [9] BEGNAMI, M.; PALAU, M.; RUSHING, E.; SANTI, M.; QUEZADO, M. (2007). Evaluation of nf2 gene deletion in sporadic schwannomas, meningiomas, and ependymomas by chromogenic in situ hybridization. **Hum Pathol.** 38(9): 1345-1350.
- [10] DIEBOLD, R.; BARTELT-KIRBACH, B.; EVANS, D.G.; KAUFMANN, D.; HANEMANN, C.O. (2005). Sensitive detection of deletions of one or more exons in the neurofibromatosis type 2 (NF2) gene by multiplexed gene dosage polymerase chain reaction. **J Mol Diag;** 7:97-104.
- [11] COLLEY, A.; EVANS, G. (2005). La neurofibromatosis tipo 2. **Cuadernos de la Asociación Cataluña de Neurofibromatosis;** 1(a):1-21.
- [12] EVANS, G.; POULSEN, R.; MARDONES, C. (2002). Enfermedad de Von Recklinghausen y embarazo. **Revista Chilena Obstetricia Ginecología;** 67(2):153-6.
- [13] MORALES, C. (2002). Sospecha clínica de neurinoma del acústico y correlato imagenológico. **Revista Otorrinolaringología cir cab-cue.;** 62: 6-12.
- [14] HARNER, S.G., FABRY, D.A.; BEATTY, C.W. (2000). Audiometric findings in patients with acoustic neuroma. **Am J Otol.** 21(3):405-11.
- [15] MCLAUGHLIN, M.E.; JACKS, T. (2003). Progesterone receptor expression in neurofibromas. **Cancer Res;** 63:752-5.
- [16] SUGO, N.; YOKOTA, K.; NEMOTO, M.; HATORI, T.; KANO, T.; GOTO, S.; SEIKI, Y. (2007). Accelerated growth of an orbital schwannoma during pregnancy. **J Neuroophthalmol;** 27:45-7.
- [17] MCLAUGHLIN, M.E.; JACKS T. (2003). Progesterone receptor expression in neurofibromas. **Cancer Res;** 63:752-5.
- [18] BEATTY, C.W.; SCHEITHAUER, B.W.; KATZMANN, J.A.; ROCHE, P.C.; KJELDAHL, K.S.; EBERSOLD, M.J. (2005). Acoustic schwannoma and pregnancy: a DNA flow cytometric, steroid hormone receptor, and proliferation marker study. **Laryngoscope;** 105(7 Pt 1):693-700.
- [19] BENI-ADANI, L.; POMERANZ, S.; FLORES, I.; SHOSHAN, Y.; GINOSAR, Y.; BEN-SHACHAR, I. (2001). Huge acoustic neurinomas presenting in the late stage of pregnancy. Treatment options and review of literature. **Acta Obstet Gynecol Scand;** 80(2):179-84.
- [20] MARTÍNEZ, M. (2002). Revisión clínica del neurinoma del acústico. Correspondencia breve. **Revista Neurológica;** 34 (5).
- [21] TOBAR BONILLA, L.; PARRA PINTO, M. (2004). Type 2 Neurofibromatosis. **Acta de Otorrinolaringología & Cirugía de Cabeza y Cuello.** Volumen 32: 3.
- [22] WHITTLE, I.; SMITH, C.; NAVOO, P.; COLLIE, D. (2004). Meningiomas. **The Lancet.** London. 363, 9420; 1535.
- [23] FERNER, R.E. (2010). The neurofibromatosis. **Pract Neurol.** 10 (2):82-93.
- [24] KUO, H.C.; CHEN, S.R.; JUNG, S.M.; WU CHOU, Y.H., HUANG, C.C.; CHUANG, W.L.; WEI, K.C.; RO, L.S. (2010). Neurofibromatosis 2 with peripheral neuropathies: Electrophysiological, pathological and genetic studies of a Taiwanese family. **Neuropathology.**